

ALAVIS HEMAGEL, ALAVIS OCHRANNÝ A HOJIVÝ BALZÁM

Využití přípravků Alavis Hemagel a Alavis Ochranný a hojivý balzám při léčbě popálenin u kočky

Nacionále: kočka, samice, krátkosrstá evropská, 6 měsíců

Popis případu:

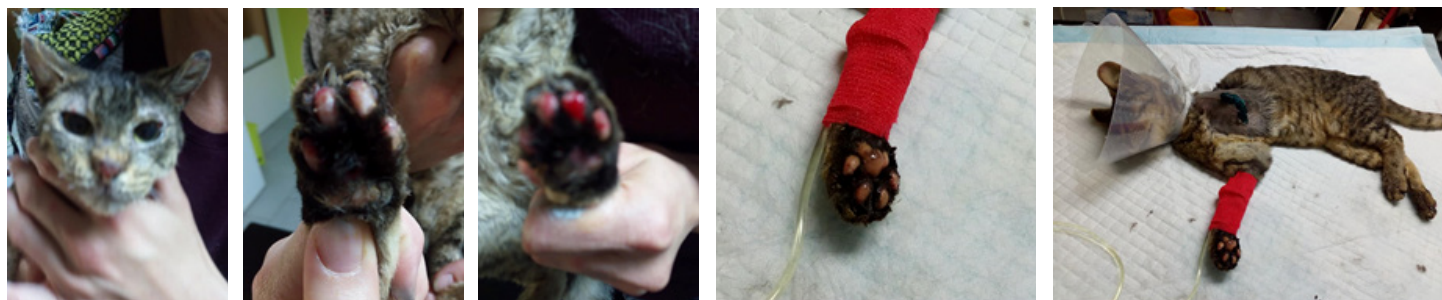
Kočka Pídalka si asi v 6 měsících věku zachránila život útekem z hořícího stohu přes spáleniště. Na naše pracoviště byla předvedena s **četnými popáleninami**. Nejtěžší poškození vykazovala levá hrudní končetina, kterou bylo nutné amputovat.

Popáleniny v obličeji - uši, nos a okolí a popáleniny polštářků tlapek jsme ošetřovali ve fázi akutní rány Alavis Hماغem a následně jsme navázali Alavis Ochranným a hojivým balzámem.

Závěr: Doba léčby celkem 3 týdny. Výsledný stav – kompletní vyhojení bez jizev.

MVDr. Tereza Sophová
TerVet - Řevnice

Stav během prvního ošetření:



Stav po ukončení léčby:

