

ALAVIS HEMAGEL

Využití Alavis Hemagelu pro ošetření pooperačních ran na veterinární klinice Na Zdaboři

Nationále: Charlie, jorkšírský teriér, samec; 10let

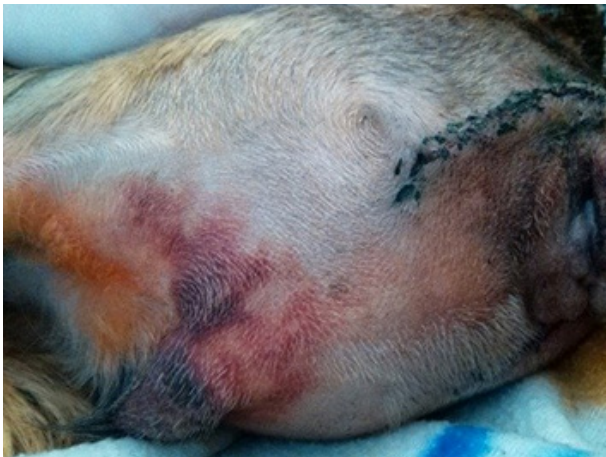Popis případu:

Alavis Hemagel byl použit k ošetření pooperační rány u pacienta s perineální kýlou komplikovanou oboustrannou výdutí rekta.

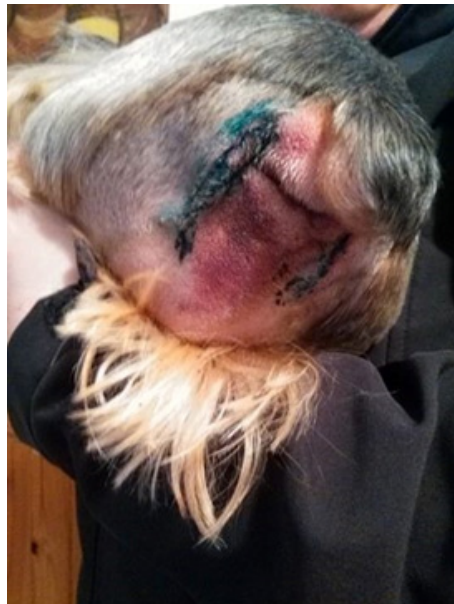Alavis Hemagel by na ránu uzavřenou suturou aplikován v intervalu 1x za 24 hodin.

Závěr: Po 5-ti dnech aplikace Alavis Hemagelu je rána zcela zhojená osrstěnou kůží bez patrné jizvy.


MVDr. Lenka Řehořová
Veterinární klinika Na Zdaboři - Příbram



Obr. 1: Operační rána před ošetřením ALAVIS Hemagelem



Obr. 2: Operační rána po 2 aplikacích (v intervalu 24h)



Obr. 3: Operační rána po 5-ti dnech aplikace ALAVIS Hemagelu (kompletní vyhojení)